

Procedere bei Schlaganfallsymptomen unter Therapie einer Alzheimer Erkrankung mit Anti-Amyloid-Antikörpern

Die Behandlung einer Alzheimer Erkrankung mit Anti-Amyloid-Antikörpern wie Lecanemab oder Donanemab erhöht wahrscheinlich das Risiko für intrakranielle Blutungskomplikationen in Zusammenhang mit gerinnungshemmenden Therapien, nicht nur im Rahmen von „Amyloid-Related Imaging Abnormalities“ (ARIA; aus Erfahrungen mit oraler Antikoagulation).

Aus klinischen Prüfungen liegt nur eine äußerst begrenzte Erfahrung mit Thrombolyse im Kontext des akuten ischämischen Schlaganfalls in diesem Setting vor. Einzelne Fallberichte deuten hier auf ein erhöhtes Blutungsrisiko. Laut Zulassungsinformation der EMA ist „die Anwendung von Thrombolytika zu vermeiden, außer bei unmittelbar lebensbedrohlichen Indikationen ohne alternative Behandlungsmöglichkeiten (z. B. Lungenembolie mit hämodynamischer Instabilität), bei denen der Nutzen gegenüber den Risiken möglicherweise überwiegt“. Behandelnde Ärzt:innen sollten prüfen, „ob solche Symptome [fokale neurologische Defizite] möglicherweise auf ARIA zurückzuführen sind, bevor sie bei einem Patienten / einer Patientin, der / die mit Lecanemab behandelt wird, eine Thrombolysetherapie einleiten.“

Praxisempfehlung:

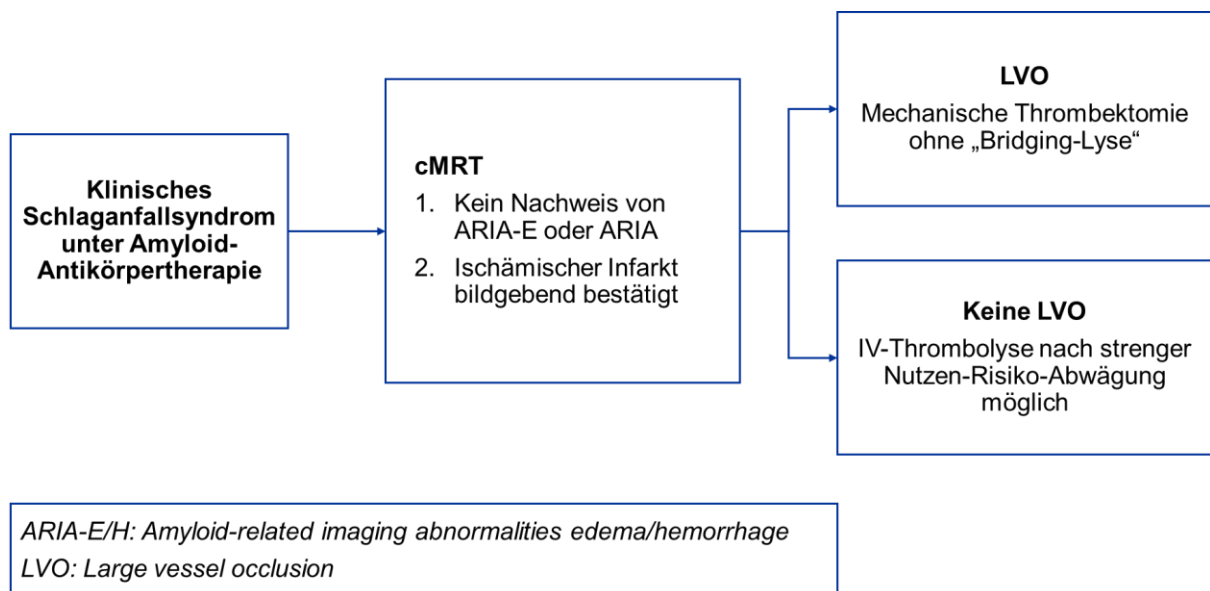
Eine intravenöse Thrombolyse im Kontext eines ischämischen Schlaganfalls unter Therapie einer Alzheimer Erkrankung mit Anti-Amyloid-Antikörpern bedarf einer äußerst kritischen Nutzen-Risiko-Abwägung und erweiterten bildgebenden Diagnostik mittels MRT des Neurokraniums.

Bei diesen Patient:innen können akute fokale neurologische Defizite sowohl Symptome eines Schlaganfalls darstellen als auch im Zusammenhang mit ödematösen (ARIA-E) und/oder hämorrhagischen Veränderungen (ARIA-H mit insbesondere transienten fokalen neurologischen Episoden [TFNE] bei superfizieller Siderose) auftreten. Zudem kann eine (häufig) asymptomatische ARIA zeitgleich zu einem symptomatischen Schlaganfall bestehen.

Vor einer möglichen intravenösen Thrombolyse sollte daher bei Alzheimer Patient:innen mit neu aufgetretenen plötzlichen neurologischen (schlaganfallverdächtigen) Symptomen unter laufender Lecanemab- oder Donanemab- Therapie ein Akut-MRT des Schädels (Protokoll inkl. DWI, FLAIR, SWI oder T2*, Angiographie) anstelle einer CCT durchgeführt werden. Nur hierdurch kann bildgebend eine zerebrale Ischämie von einer ARIA unterschieden werden.

Bei Nachweis eines ischämischen Schlaganfalls und rezentem Ausschluss einer ARIA, *kann* eine intravenöse Lysetherapie nach sorgfältiger, individueller und kritischer Risiko-Nutzen-Abwägung als Therapieoption in Betracht gezogen werden. Wir empfehlen, dass Patient:innen sowie deren Familie vor der Einleitung einer Anti-Amyloid-Therapie über diese therapeutische Herausforderung aufgeklärt werden.

Obwohl es keine publizierten Daten zur **Thrombektomie bei Großgefäßverschlüssen unter einer Behandlung mit Lecanemab oder Donanemab gibt**, geht man davon aus, dass eine **Thrombektomie eine sinnvolle Therapieoption darstellt**. Bei zeitnahe Zugang zur mechanischen Thrombektomie sollte diese ohne Bridging-Thrombolyse durchgeführt werden.



Rationale:

Das Auftreten von ARIA unter der Therapie mit Anti-Amyloid-Antikörpern wird auf eine Entzündungsreaktion zurückgeführt, welche die Integrität der Gefäßwände schädigt und deren Permeabilität erhöht, insbesondere bei Vorliegen einer Zerebralen Amyloidangiopathie (CAA). Pathophysiologisch ist ein erhöhtes Blutungsrisiko plausibel. Bislang sind insgesamt drei Fälle einer Thrombolyse von Alzheimererkrankten unter Anti-Amyloid-Antikörpern bekannt, mit jeweils schwerwiegender Blutungskomplikation und letalem Ausgang.

Ein Fall trat in der offenen Verlängerungsphase der CLARITY AD-Studie (Lecanemab) auf, als eine 65-jährige, ApoE ϵ 4-homozygote Patientin mit akuter Aphasie und CT-angiografisch diagnostiziertem distalen Mediaastverschluss links mit rt-PA thrombolysiert wurde und nachfolgend multifokale Einblutungen erlitt. Zudem zeigten sich MR-tomografisch ödematöse Hirnveränderungen und pathologisch vaskulitische Veränderungen bei bestehender CAA. Die Patientin erhielt ihre 3. Infusion mit Lecanemab 3 Tage und das letzte MRT (ohne Hinweis auf Mikroblutungen, Siderose oder ARIA) 81 Tage vor dem Schlaganfallereignis.

Zwei weitere Fälle ereigneten sich unter der Therapie mit Donanemab (nach 5. bzw. 6. Infusion) in der TRAILBLAZER-ALZ 2 Verlängerungsstudie und der TRAILBLAZER-ALZ 6 Studie. In beiden ApoE ϵ 4-heterozygoten Fällen wurden am ehesten die Symptome einer MR-tomografisch diagnostizierten ARIA (u.a. Hemiparese, epileptischer Anfall) basierend auf der in der Akutsituation nicht-wegweisenden CT-Bildgebung als Schlaganfall fehlgedeutet und die Patienten mit Tenecteplase lysiert. Diese drei Fälle verdeutlichen die Unsicherheit der Thrombolyse insbesondere bei unklarem ARIA-Status und bilden die Grundlage für diese Empfehlung. Neben dem Vorliegen des ApoE ϵ 4-Allels zeigten sich insbesondere ein unkontrollierter Bluthochdruck, eine hohe Amyloid-Last im PET-CT sowie der frühe Therapiezeitraum (ersten 6 Monate) assoziiert mit dem Auftreten von ARIA.

Zusammenfassend sollte bei Verdacht auf akuten ischämischen Schlaganfall unter laufender Amyloid-Antikörpertherapie die Abklärung primär an einem Schlaganfallzentrum mittels MRT erfolgen. Nach Ausschluss einer ARIA sollten Gefäßverschlüsse primär mittels Thrombektomie behandelt werden. Eine Thrombolyse kann in Einzelfällen nach kritischer Nutzen-/Risikoabwägung durchgeführt werden.

Referenzen

Reish NJ, Jamshidi P, Stamm B, Flanagan ME, Sugg E, Tang M, Donohue KL, McCord M, Krumpelman C, Mesulam MM, Castellani R, Chou SH. Multiple Cerebral Hemorrhages in a Patient Receiving Lecanemab and Treated with t-PA for Stroke. *N Engl J Med.* 2023 Feb 2;388(5):478-479. doi: 10.1056/NEJMc2215148. Epub 2023 Jan 4. PMID: 36599061; PMCID: PMC10228637.

Zimmer JA, Ardayfio P, Wang H, et al. Amyloid-Related Imaging Abnormalities With Donanemab in Early Symptomatic Alzheimer Disease: Secondary Analysis of the TRAILBLAZER-ALZ and ALZ 2 Randomized Clinical Trials. *JAMA Neurol.* 2025;82(5):461–469. doi:10.1001/jamaneurol.2025.0065

Wang H, Serap Monkul Nery E, Ardayfio P, Khanna R, Otero Svaldi D, Gueorguieva I, Shcherbinin S, Andersen SW, Hauck PM, Engle SE, Brooks DA, Collins EC, Fox NC, Greenberg SM, Salloway S, Mintun MA, Sims JR. Modified titration of donanemab reduces ARIA risk and maintains amyloid reduction. *Alzheimers Dement*. 2025 Apr;21(4):e70062. doi: 10.1002/alz.70062. Erratum in: *Alzheimers Dement*. 2025 Aug;21(8):e70576. doi: 10.1002/alz.70576. PMID: 40172303; PMCID: PMC11963282.

Greenberg SM, Aparicio HJ, Furie KL, Goyal MS, Hinman JD, Kozberg M, Leonard A, Fisher MJ; American Heart Association Stroke Council; Council on Cardiovascular and Stroke Nursing; and Council on Clinical Cardiology. Vascular Neurology Considerations for Anti-amyloid Immunotherapy: A Science Advisory From the American Heart Association. *Stroke*. 2025 Jan;56(1):e30-e38.

Cummings J, Apostolova L, Rabinovici GD, Atri A, Aisen P, Greenberg S, Hendrix S, Selkoe D, Weiner M, Petersen RC, Salloway S. Lecanemab: Appropriate Use Recommendations. *J Prev Alzheimers Dis*. 2023;10(3):362-377

Paczynski M, Hofmann A, Posey Z, Gregersen M, Rudman M, Ellington D, Aldinger M, Musiek ES, Holtzman DM, Bateman RJ, Long JM, Ghoshal N, Carr DB, Dow A, Namazie-Kummer S, Jana N, Xiong C, Morris JC, Benzinger TLS, Schindler SE, Snider BJ. Lecanemab Treatment in a Specialty Memory Clinic. *JAMA Neurol*. 2025 Jul 1;82(7):655-665

<https://www.ema.europa.eu/en/medicines/human/EPAR/leqembi>